ÜBER EIN

HODENTERATOM

MIT

MAKROSKOPISCH BLASENMOLENÄHNLICHEN INTRAVASKULÄREN METASTASEN.

INAUGURAL-DISSERTATION

ZUR

ERLANGUNG DER MEDIZINISCHEN DOKTORWÜRDE

DER

HOHEN MEDIZINISCHEN FAKULTÄT

DER

RUPRECHT-KARLS-UNIVERSITÄT ZU HEIDELBERG

VORGELEGT

VON

WILHELM SCHMEEL,

APPR. ARZT AUS DARMSTADT.

MIT 2 TAFELN.

WÜRZBURG.

KGL. UNIVERSITÄTSDRUCKEREI VON H. STÜRTZ.

1908.

ÜBER EIN

HODENTERATOM

MIT

MAKROSKOPISCH BLASENMOLENÄHNLICHEN INTRAVASKULÄREN METASTASEN.

INAUGURAL-DISSERTATION

ZUR

ERLANGUNG DER MEDIZINISCHEN DOKTORWÜRDE

DER

HOHEN MEDIZINISCHEN FAKULTÄT

DER

RUPRECHT-KARLS-UNIVERSITÄT ZU HEIDELBERG

VORGELEGT

VON

WILHELM SCHMEEL,
APPR. ARZT AUS DARMSTADT.

MIT 2 TAFELN.

WÜRZBURG.
KGL. UNIVERSITÄTSDRUCKEREI VON H. STÜRTZ.
1908.

Gedruckt mit Genehmigung der medizinischen Fakultät der Universität Heidelberg.

Dekan: Geheimrat Krehl.

Referent: Professor Ernst.

MEINEN ELTERN GEWIDMET.

Aus dem Dr. Senckenbergischen Pathologischen Institute in Frankfurt a. M. (Direktor: Eugen Albrecht.)

Über ein Hodenteratom mit makroskopisch blasenmolenähnlichen intravaskulären Metastasen.

Von

Wilhelm Schmeel.

Mit 4 Abbildungen auf Tafel XI und XII.

Unter den mannigfachen Bestandteilen, die wir in Teratomen antreffen, haben in neuerer Zeit besonders die chorioepitheliomartigen Bildungen Interesse erweckt.

Es sind zahlreiche Fälle dieser Art veröffentlicht worden, so von Malassez und Monod, Carnot und Marie, Dopter, Wlassow, Schlagenhaufer, Kanthack und Eden, Langhans, Schmorl, Steinert, Bostroem, v. Recklinghausen, Steinhaus, Risel, Emmanuel, von Hansemann, Sternberg, Westenhöffer, Salen, Pick, Bonney, Debernardi, Dillmann, Frank, Oberndorfer, Scott-Longcope.

Alle diese Fälle betreffen Hodenteratome; doch sind auch einige chorioepitheliomhaltige Teratome des Weibes — von Marchand, Pick, Schmaus und Glinski — erwähnt.

Bezüglich der Genese solcher chorioepitheliomartiger Bildungen in Teratomen stellte Schlagenhaufer die Hypothese auf, sie seien vom Epithelüberzug fötaler Eihüllen oder deren Rudimenten abzuleiten.

Auch glaubte er nicht nur das Vorkommen chorioepithelialer Bildungen, sondern auch das der Blasenmole in Teratomen an der Hand von fünf in der Literatur bekannten Fällen — wir werden weiter unten

näher auf sie eingehen — beweisen zu können. Er leitete auch diese Bildungen von Eihüllen oder deren Rudimenten ab.

In ihrer strengen Form besitzt aber die Hypothese Schlagenhaufers heute wohl keine allgemeine Gültigkeit mehr.

Schon gelegentlich des Pathologentags zu Karlsbad 1902 hatte Albrecht darauf hingewiesen, dass möglicherweise ausser dem für das Chorion frondosum bestimmten auch andere aus Ektoderm und Mesenchym zusammengesetzte Eiabschnitte (nicht nur solche der Eihäute, sondern auch des Fötus) im Falle maligner Entartung ähnliche oder gleiche Bilder liefern könnten wie die Chorionzotten.

Auch Marchand hält es für leicht verständlich, dass chorioepitheliales Gewebe vom Ektoderm eines Teratoms ausgehen kann, und dass seine Entstehung nicht notwendig auf fötale Eihüllen zurückgeführt werden muss.

Risel hat speziell Übergänge zwischen chorioepitheliomartigen Wucherungen und anderen in Wucherung befindlichen embryonalen Gewebsformationen epithelialen und zwar unzweifelhaft ektodermalen Ursprungs gesehen. Nach seiner Ansicht spricht dies dafür, dass alle diese Gebilde histologisch gleichwertig sind, dass die chorioepithelialen Teile „nur eine besondere Erscheinungsform des zu den verschiedensten Bildungen fähigen Ektoderms des Teratoms darstellen".

Demnach ist die Schlagenhafersche Hypothese heute wohl allgemeiner so zu fassen und von den meisten Autoren auch anerkannt, dass chorioepitheliomatöse Wucherungen in Teratomen vom fötalen Ektoderm abzuleiten sind. Widerspruch hat aber Schlagenhaufers weitergehende Behauptung hervorgerufen, dass es von den von ihm angenommenen Eihautrudimenten aus auch zur Entwicklung traubenmolenartiger Gebilde komme.

Zuerst hat auf dem Pathologentag 1902 im Anschluss an Schlagenhaufers Vortrag Marchand die Ähnlichkeit der in Abbildung demonstrierten myxomatösen Wucherungen mit Traubenmole für mehr äusserlich erklärt und darauf hingewiesen, dass man auch in Knochentumoren myxomatöse Wucherungen in Gestalt von langen Strängen und Zotten antreffe.

Später hat besonders Risel auf Grund eingehender Nachuntersuchung der von Schlagenhaufer erwähnten Fälle betont, dass einwandfreie Beobachtungen von mikroskopisch blasenmolenartigen Gebilden nicht vorliegen. Das blasenmolenartige Aussehen der intravaskulären Geschwulstknoten führt er auf ihr Flottieren im Blute zurück und erkennt der histologischen Struktur dabei keine Rolle zu. Er führt zum Beweise

seiner Behauptung unter anderem auch zwei von Marchand erwähnte Fälle von Myxomen des Herzens an, bei denen die Geschwulstmassen ein traubiges, zottiges Aussehen boten.

Da ich der verhältnismässig geringen Zahl der Schlagenhaufer bekannt gewordenen Fälle heute einen ähnlichen hinzufügen kann, möchte ich jene in Kürze wiedergeben.

Der erste Fall dieser Art wurde von Waldeyer 1868 als Myxoma intravasculare funiculi spermatici beschrieben. Der rechte Hoden war in einen 1580 g schweren Tumor umgewandelt. Die Hauptmasse dieses Tumors war sarkomatös mit eingesprengten Myxom- und Enchondrom-Inseln. Dazwischen lagen überall die zystisch erweiterten Hodenkanälchen. Einzelne dieser Zysten führten guterhaltenes, zylindrisches Epithel mit flüssigem Inhalt und hatten vielfach noch einen kanalartigen Verlauf. Andere waren mehr rundlich und enthielten dickbreiige oder ganz feste, den Cholesteatomperlen ähnliche Massen.

Bei der Abtrennung der Geschwulst quollen aus den durchschnittenen Venen des Plexus spermaticus Konvolute durchscheinender, schlauchförmiger Gebilde hervor, die vielfach mit blinden, kolbigen Enden besetzt waren. Man konnte sie mit den myxomatösen Zotten einer Traubenmole vergleichen, nur waren die Bildungen länger und vorwiegend zylindrisch. Vielfach hatten die durchscheinenden Stränge Seitenzweige, die ebenfalls mit kolbiger Anschwellung blind endigen konnten, auch wohl zu einem benachbarten Strang traten, oder sich als lange, dünne Stiele mit der Gefässwand verbanden.

Mikroskopisch bestanden die schlauchartigen Gebilde der Hauptmasse nach aus grossen, sternförmig verzweigten Zellen in einer teils feinfibrillären, teils halbflüssigen, schleimigen, klaren Grundsubstanz. Mitten in den Kolben fanden sich kleine Anhäufungen grosser rundlicher Zellen. Die äusserste Gewebslage der Kolben verhielt sich ganz wie das Endothel der Venen, welches sich auch kontinuierlich über sie fortsetzte, dabei schärfer hervortrat und streckenweise kleine Anhäufungen, wie die ersten Anfänge eines neuen Stieles bildete.

Waldeyer denkt sich diese intravaskulären Bildungen so entstanden, dass die sarkomatöse Zellwucherung in der Umgebung der Gefässe auch die Gefässwand selbst ergriffen habe; dass aber die Geschwulstelemente der Umgebung nicht etwa die Gefässwand perforierten, sondern dass letztere an der sarkomatösen Wucherung selbständig teilnehme und die intravaskulären Geschwulstmassen als papilläre Exkreszenzen der Veneninnenfläche produziere.

Schlagenhaufer wies später auf die Teratomnatur dieser Hodengeschwulst hin und führte die intravaskulären Gebilde auf eine traubenmolenähnliche Entartung von im Hodenteratom enthaltenen Eihüllenrudimenten zurück.

Er begründet diese Behauptung mit der makroskopischen Ähnlichkeit der intravaskulären Bildungen mit myxomatösen Chorionzotten sowie mit dem mikroskopischen Befund, der myxomatöses Gewebe mit einem Epithelüberzug zeige. Verdickungen der Gefässwand spricht er als „Haftstellen“ von Chorionzotten an. Ferner glaubt er, dass die angeblich kontinuierliche Fortsetzung des Venenendothels auf die intravaskulären Gebilde, die Waldeyer mitbestimmt hatte, jene von der Veneninnenfläche abzuleiten, auf einer Täuschung beruhe. Endotheliale Auskleidung und epithelialer Überzug der intravaskulären Massen berührten sich wohl nur, gingen aber nicht ineinander über. So kämen Bilder zustande, ähnlich jenen, aus denen noch bis in die jüngste Zeit auf Abstammung des Syncytiums vom mütterlichen Blutgefässendothel geschlossen werde.

Risel bezweifelt Schlagenhaufers Ansicht von der Identität dieser intravaskulären Bildungen mit Blasenmole. Er hält Waldeyers Meinung, dass die Schlauch- und Kolbenform der myxomatösen Bildungen auf ihre Lage innerhalb der Gefässe zurückzuführen sei, auch noch heute für völlig zutreffend. Im Gegensatz zu Waldeyer sieht er in diesen Bildungen Teile des Teratoms, die in die Gefässe einwucherten. Das myxomatöse Grundgewebe sei gleichartig mit Teilen des Primärtumors.

Er verweist Schlagenhaufers Ansicht, dass man in dem Zellüberzug der intravaskulären Bildungen Chorionepithel zu sehen habe, und dass Gefässwandverdickungen an der Anhaftungsstelle der Zotten „Haftstellen" von Chorionzotten zu vergleichen seien, in das Gebiet der Hypothese. Andererseits glaubt er, dass sich für die Ansicht vom blasenmolenartigen Charakter dieser Massen die von Waldeyer erwähnten kleinen Zellanhäufungen in der überkleidenden Zellage verwerten liessen. Doch will Risel eine sichere Entscheidung bezüglich der Herkunft dieser Zellen ohne Abbildungen nicht treffen.

Als weiteren Fall beschrieb Breus 1878 einen innerhalb des Venensystems bis in das Herz gewucherten Hodentumor.

Bei einem 40jährigen Manne fand sich eine über mannsfaustgrosse Geschwulst des rechten Hodens. Auf dem Durchschnitt zeigten sich zahlreiche bis haselnussgrosse zystoide Räume, welche mit einer fadenziehenden gelblichen oder bräunlichen Flüssigkeit erfüllt waren. Schlanke Strähnen einer Geschwulstmasse liessen sich von den varikös erweiterten Venen des Plexus spermaticus durch die Vena spermatica interna dextra bis in die Vena cava inferior verfolgen. Die Neubildung durchsetzte die Vena cava als fingerdicker bündeliger Strang mit kolbigen Anhängen und trat mit der Vene in den rechten Vorhof. Von da aus wuchs die Geschwulstmasse durch das Ostium tricuspidale in den rechten Ventrikel, den sie in dichtem Knäuel fast ganz ausfüllte. Ferner setzte sie sich durch ein offenes Foramen ovale in den linken Vorhof fort und hing zwischen den Mitralklappen in den linken Ventrikel hinein.

Die Neubildung adhärierte nirgends an der Wand der von ihr passierten Gefässe und zeigte im Herzen ein gallertiges, traubiges, am besten den Vegetationen einer Mola racemosa vergleichbares Aussehen.

In der Lunge fanden sich bis über nussgrosse Metastasen, in deren Umgebung die kleinen Ästchen der Arteria pulmonalis strangförmige, teilweise der Gefässwand fest anhaftende Geschwulstthromben zeigten.

Auf Grund der mikroskopischen Untersuchung bezeichnet Breus die Geschwulst als Myxom mit eingelagerten Drüsenschläuchen und Zysten. Schleimgewebe mit spindel- und sternförmigen Zellen machte die Hauptmasse der Neubildung aus. Daneben fanden sich Zylinderzellen in regelmässigen, mit einer Membrana propria versehenen Drüsenschläuchen oder als Auskleidung grösserer, scharf abgegrenzter, zum Teil kolloidhaltiger Hohlräume. Die Neubildung war mit Ausnahme der Vegetationen im Herzen reich an dünnwandigen, weiten, strotzend mit Blut gefüllten Gefässen. In den Lungenmetastasen zeigten sich reichlich kleinere und grössere Blutaustritte.

Die Vegetationen im Herzen boten, eingebettet in zartem Schleimgewebe, zierliche Drüsenschläuche und Zystchen mit hohem Zylinderepithel dar. Das Ganze war von epithelialen Zellen überzogen.

Im Gegensatz zu Waldeyer nimmt Breus keine Ableitung der intravaskulären Neubildungen von der Gefässwand an, da sich in ihrem ganzen Verlauf vom Hodentumor bis zum Herzen keine wesentliche Veränderung der Venen nachweisen liess, noch die Neubildung irgendwo an der Wand adhärierte.

Eine Perforation der Geschwulst in eine Vene, wenn sie auch im Präparat nicht nachgewiesen werden konnte, scheint Breus der wahrscheinlichste Weg, auf dem die Geschwulst vom Hoden zum Herzen gelangte.

Schlagenhaufer konnte diesen von Breus mitgeteilten Fall später nachuntersuchen. Er fand im Hodentumor teils solide sarkom- und karzinomartige Züge, teils myxomatöse und fibröse Partien. Ferner Zysten mit kubischen, zylindrischen und Becherzellen als Auskleidung, sowie vereinzelte Plattenepithelzysten mit Hornperlen und stellenweise Kalkkonkremente.

Die intravaskulären Geschwulstelemente beschrieb er als handschuhförmige Gebilde aus weichem, schleimigem, oft nekrotischem Grundgewebe mit nahezu kontinuierlicher epithelgleicher Grenzschicht. Zuweilen zeigte dies Epithel Zellgrenzen, zuweilen auch syncytiale Massen mit Vakuolen. Oft war der Epithelüberzug an die Gefässwand gepresst, so dass der Endothelbelag des Gefässes nicht mehr sichtbar war, oder der Epithelbelag fand sich innerhalb der Venen in Wucherung.

Die traubenmolenartigen Vegetationen im Herzen bestanden aus zartem Schleimgewebe als Grundsubstanz mit epithelialen Zellen an der Oberfläche, die durch Gestalt, Färbung, Vakuolen und syncytiale Bildungen dem gewucherten Chorionepithel zu vergleichen waren. Die Zotten wucherten ineinander, stülpten sich ein, so dass der epitheliale Überzug zuweilen fehlte. In manchen Trauben fanden sich neben Schleimgewebe und epithelialem Überzug, die den chorionepitheliomgleichen Charakter der Gebilde bewiesen, auch Zysten und langgestreckte Hohlräume mit kubischem und zylindrischem Epithel.

In den Lungenarterien fand Schlagenhaufer Zotten mit schleimiger Grundsubstanz und epithelialem Überzug syncytialen Charakters und in den metastatischen Geschwulstknoten der Lunge auch chorioepitheliomartige Bildungen.

Aus diesen Befunden schloss Schlagenhaufer, dass der primäre Tumor ein Teratom sei, und dass es durch Wucherung von in ihm wahrscheinlich enthaltenen Eihautrudimenten aus zu den traubenmolenartigen Wucherungen gekommen sei. Die Lungenmetastasen seien durch verschwemmte Zotten entstanden, deren epithelialer Überzug durch Wucherung die chorioepitheliomartigen Teile hervorgebracht habe.

Risel schliesst sich der Auffassung Schlagenhaufers über die teratoide Natur dieses Hodentumors an, spricht aber den intravaskulären Metastasen nur eine rein äusserliche Ähnlichkeit mit Blasenmole zu. Er weist darauf hin, dass das weiche fötale Bindegewebe wohl ebenso, wie man das bei Myxomen beobachten könne, durch die Bewegung im zirkulierenden Blut zu langen Zotten ausgezogen werde.

Der bindegewebige Anteil der zottigen Gebilde ist nach Risels Ansicht von demselben fötalen Bindegewebe geliefert, das auch in den übrigen Teilen des Tumors vorhanden ist, nicht von dem mesodermalen Teile einer besonderen rudimentären Eihülle. Er führt für diese Ansicht die Dichte des Gewebes, seinen Reichtum an Kernen und Gefässen an, sowie dass sich im Zottenstroma auch noch Gebilde entodermaler Natur fänden: mit verschiedenem Epithel ausgekleidete Zysten.

Dagegen gibt er die Übereinstimmung des epithelialen Überzugs der Zotten seinem Aussehen nach mit Chorionepithel zu.

Er fasst den Tumor als Teratom mit chorioepitheliomartigen Wucherungen des Ektoderms auf. Für die Annahme einer Beteiligung von rudimentären Eihüllen am Aufbau des Teratoms scheint ihm der Befund nichts zu beweisen.

Der dritte Fall ist von Kanthack und Pigg 1898 beschrieben. Er betraf einen etwa gänseeigrossen Hodentumor mit Metastasen in zahlreiche Lymphdrüsen, in die Lunge und in die Leber. Umfangreiche Geschwulstpakete in der Lumbalgegend waren in die Vena cava inferior eingebrochen und im Venenlumen eine Strecke weit gewuchert. Am freien Rande der Tricuspidalis fanden sich eigentümliche, zweigartig verästelte, frei flottierende Massen, die einerseits in den rechten Ventrikel, andererseits durch den rechten Vorhof in die Vena cava hineinreichten.

Mikroskopisch zeigte der Primärtumor in zartem, jungem Bindegewebe sehr unregelmässig gestaltete Hohlräume, die mit zylindrischem, kubischem oder plattem Epithel ausgekleidet waren. Das Zylinderepithel zeigte sich stellenweise in Wucherung begriffen und bildete dann eigentümliche, irreguläre, solide Zellmassen, die aus hellen, einkernigen, scharfbegrenzten Zellen bestanden. An anderen Stellen ging die epitheliale Auskleidung solcher Hohlräume in konzentrisch geschichtete Epithelmassen über, die am meisten dem Aussehen von Cholesteatomperlen entsprachen.

Die Metastasen in Lunge, Leber und Drüsen waren im allgemeinen von ähnlicher Beschaffenheit. Die Geschwulstmassen in der Vena cava zeigten ein dichtes bindegewebiges Stroma, in das sich Schläuche von der verschiedensten Form eingelagert fanden. Das sie auskleidende Epithel wies alle Übergänge von einfacher platter Zelllage zu hohem Zylinderepithel oder zu konzentrisch geschichteten Zellmassen auf.

Auch das Stroma der verzweigten Geschwulstteile am Rand der Tricuspidalis war dicht und derb und zeigte zahlreiche zystische Hohlräume, die zum Teil mit Schleim erfüllt waren und deren epitheliale Auskleidung in ihrem Aussehen sehr wechselte.

Kanthack und Pigg halten diese Geschwulst für zweifellos karzinomatöser Natur.

Schlagenhaufer spricht den Tumor aber auf Grund seines komplizierten Baues als Teratom an und sieht in den eigentümlich verzweigten, im Herzen frei flottierenden Gebilden auch hier traubenmolenartige Wucherungen von im Teratom vorhandenen Eihüllenrudimenten.

Risel stimmt Schlagenhaufer bezüglich der Teratomnatur des Primärtumors zwar bei und hält mit ihm die Auffassung der oben erwähnten soliden Zellmassen als karzinomatös entarteter Teile des Teratoms für möglich. Er vermag aber auch für diesen Fall den Geschwulstteilen im Herzen nur eine äussere Ähnlichkeit mit Blasenmole zuzuerkennen, bedingt durch das Flottieren im Blut. Das mikroskopische Bild entspricht nach seiner Ansicht in seiner Zusammensetzung aus dichtem Bindegewebe, in das die verschiedensten Zysten und epithelialen Formationen eingelagert sind, vollkommen dem, was der Primärtumor und seine anderen Metastasen zeigen. Weder Hämorrhagien, noch syncytiale Massen sind erwähnt, die sich für Chorioepitheliom oder Blasenmole verwerten liessen.

Über einen weiteren Fall dieser Art, einen Hodentumor mit Metastasen in die sämtlichen Drüsen von der Inguinal- bis zur Cervikalgegend, berichtet uns 1900 Mac-Callum. Schon bei der Abtragung der Geschwulst hatten sich die Venen des Plexus pampiniformis mit Tumormassen erfüllt gezeigt. Die Sektion ergab dann später, dass sich von der Unterbindungsstelle der linken Vena spermatica aus durch die linke Vena renalis und die Vena cava inferior bis zum rechten Herzohr eigentümlich zottige, blasige, in langen Strängen untereinander zusammenhängende Gebilde erstreckten, die nach Mac-

Callum nichts so sehr glichen wie den Zotten einer Blasenmole. Auch in den Venen der oberen Körperhälfte fanden sich solche Geschwulstmassen.

Mikroskopisch bestand der Hodentumor grösstenteils aus lockerem myxomatösem Gewebe, in das epitheliale Schläuche und Zysten der verschiedensten Form und Grösse eingelagert waren. Das Epithel selbst war wechselnd, flach bis zylindrisch.

Die intravaskulären zottigen Gebilde besassen ein sehr lockeres, stellenweise nekrotisches, gequollenes Stroma, in dem vielfach epitheliale Stränge und Schläuche vorkamen. Mit der Gefässwand hingen die Massen nur sehr locker zusammen. An ihrer Oberfläche fand sich hier und da eine flache endotheliale Zelllage.

Mac-Callum fasst den Tumor als von dem Endothel der Lymphräume des Hodens ausgehend auf und bezeichnet ihn demgemäss als Lymphendothelioma testis.

Schlagenhaufer dagegen spricht auch diesen Tumor als Teratom mit traubenmolenartigen Wucherungen an. Er bietet ihm das „Bild der in die Venen eingebrochenen destruierenden Blasenmole".

Risel, der auf Grund der Abbildungen und eines Vergleichs derselben mit Mac-Callums Schilderung schon an der Richtigkeit der Schlagenhauferschen Deutung gezweifelt hatte, konnte auf Grund ihm vom Autor übersandter mikroskopischer Präparate feststellen, dass von chorioepitheliomatösen oder gar blasenmolenartigen Wucherungen bei dem Tumor keine Rede sein könne, und dass die intravaskulären Geschwulstmassen nur äusserlich einer Blasenmole glichen.

Mac-Callum selbst war an der Richtigkeit seiner Deutung des Falls als Lymphendotheliom zweifelhaft geworden, hatte andererseits aber auch keinen Anhaltspunkt für die Schlagenhaufersche Auffassung des Tumors als Teratom finden können.

1903 beschrieb Silberstein ein Adeno-Carcinoma myxomatodes des Hodens mit Metastasenbildung in einen Thrombus der Vena cava inferior. Es bestand bei einem 31jährigen Manne ein über gänseeigrosser Tumor des rechten Hodens, der operativ entfernt wurde. Kurze Zeit nach der Operation starb der Patient an Erscheinungen von Lungenmetastasen.

Die Sektion zeigte letztere als kleinere und grössere, oberflächlich oder tiefer gelegene, weiche Knoten sowie andere Metastasen im Mediastinum, in der Ileocökalgegend, in der rechten Niere und in den Mesenterialdrüsen. In der Vena cava inferior fand sich ein etwa 12 cm langer traubenförmiger Tumorstrang, der mit glatt aufsitzenden oder an dünnen Fäden gestielt anhängenden, höchstens linsengrossen, teils soliden, teils zystischen Geschwulstknötchen dicht besetzt war. Durch Verästelung des Stranges war ein dichtes Maschenwerk gebildet, das von alten thrombotischen Massen ausgefüllt war. Das Ganze bot ein unentwirrbares Konglomerat warzenförmiger Bildungen, deren Aneinanderlagerung in der Längsachse das traubenförmige Aussehen des Tumors bedingte. Der Tumorstrang setzte sich in der Vena cava bis in den rechten Vorhof fort.

Mikroskopisch zeigten die traubigen Gebilde in der Vena cava die Struktur des Adeno-Kystoms. In myxomatösem Grundgewebe, das mehrfach von bindegewebigen Zügen unterbrochen war, fanden sich Inseln von drüsenähnlicher Struktur eingelagert. Sie bestanden aus weiten Drüsenschläuchen, ausgekleidet mit einer mehrfachen Lage teils zylindrischer, teils kubischer Zellen mit meist rundlichem, grossem Kern.

Die Struktur des Hodentumors selbst stimmte teils mit dem Befunde bei den traubigen Gebilden überein; an anderen Stellen lag ausgeprägter Karzinomtypus vor.

Die Lungenmetastasen zeigten vorwiegend Krebsstruktur und nur wenig zu richtigen Schläuchen angeordnete Drüsenepithelien.

Silberstein hält diesen Hodentumor für ein vom Epithel der Samenkanälchen ausgehendes Karzinom. Er meint, dass von diesem Karzinom Geschwulstzellen auf dem Weg des Plexus pampiniformis in den venösen Blutstrom geschwemmt wurden; dass sie dann in einem präformierten Thrombus der Vena cava inferior zur Entwicklung gelangten und den räumlichen Verhältnissen entsprechend eine äussere Geschwulstform annahmen, die als Ausguss des Venenlumens erscheine.

Schlagenhaufer dagegen glaubt diesen Fall mit grosser Wahrscheinlichkeit als Teratom ansprechen zu dürfen. Den traubigen Strang fasst er auf Grund der Abbildung und der zystischen Räume als Abkömmling der im Teratom vorhandenen Eihautrudimente auf. Doch scheint ihm eine endgültige Entscheidung bei der Kürze der Abhandlung nicht möglich.

Risel möchte im Gegensatz dazu schon an der teratoiden Natur des Primärtumors zweifeln und eher der älteren Auffassung Silbersteins beitreten. Er sieht aber auch, selbst wenn er den Tumor als Teratom anspräche, für die Beteiligung von fötalen Eihüllen keinen weiteren Anhaltspunkt als die rein äusserliche Ähnlichkeit der zottigen Geschwulstmassen in der Hohlvene mit Blasenmolenzotten. In den Zysten und Schläuchen des Traubenstrangs sieht er nichts weiter als die gewucherten schlauchartigen Gebilde des Primärtumors und möchte sie nicht mit chorioepitheliomatösen Wucherungen vergleichen.

Wie sich den Befunden von chorioepitheliomartigen Partien in Teratomen des Hodens auch solche in Teratomen des Ovariums zugesellt haben, so ist den Befunden blasenmolenartiger Teile in Hodenteratomen auch ein Fall solcher Bildungen bei einem Ovarialdermoid an die Seite gestellt worden.

Pick berichtet über diese Beobachtung folgendes:

In der Wand einer Dermoidzyste des rechten Ovariums fand sich unter anderem eine kleine Zyste mit klarem, serösem Inhalt und kleinen, isolierten oder aggregierten Bläschen, die z. T. flottierend auf der Innenfläche sassen. Sie waren durchsichtig und ganz vom Verhalten der Blasenmole.

Mikroskopisch zeigte sich ein nekrotisches Blasenstroma ohne Zellen mit fasriger, flüssigkeitsreicher Grundsubstanz. Die Fasern waren in der Peripherie reicher und konzentrisch angeordnet. Die zentralen Partien zeigten oft Kalkeinlagerungen. Blutgefässe waren nicht vorhanden. An kleinen Blasen fand sich oft ein oberflächlicher Zellbelag, ein abgehobenes gewelltes Band von wenig Zelllagen, oder Zellhaufen und Zellrudimente. Syncytiale Bänder und polyedrische Zellen mit hellem Protoplasma waren allenthalben deutlich.

Pick glaubt durch diese Beobachtung den sicheren Beweis für das Vorkommen von Eihüllenrudimenten oder deren Derivaten, speziell das Vorkommen von Blasenmole in Teratomen bewiesen zu haben.

Da jedoch gleichzeitig mit diesem Ovarialdermoid eine Tubargravidität verbunden war, halten Risel und andere es für möglich, dass die blasenmolenartigen Gebilde des Teratoms von in eine Vene der Tubenwand verschleppten Zottenfragmenten abstammen.

Dagegen hat Pick eingewendet, dass die zottigen Gebilde in einer allseitig geschlossenen, mit einschichtigem Zylinderepithel ausgekleideten Höhle lägen und nichts von einer Venenwand oder einer Blutung infolge Destruktion einer solchen zu sehen sei.

Auf Grund einer eingehenden Kritik der hier erwähnten Fälle kommt Risel zu dem Schluss, dass wir „sichere Befunde von blasenmolenartigen Wucherungen in Teratomen bis jetzt nicht kennen“.

In der folgenden Beobachtung, die sich den obenerwähnten Fällen einfügt, kann ich diese Meinung Risels bestätigen.

Der Fall betrifft einen 35jährigen Mann. Aus seiner Krankengeschichte, für deren gütige Überlassung ich Herrn Dr. B. Portmann auch an dieser Stelle meinen besten Dank ausspreche, erwähne ich, dass der Pat. etwa seit Mai 1906 eine kleine Geschwulst des linken Hodens bemerkte, die langsam wuchs. Er machte davon erst nach einem halben Jahre dem Arzt Mitteilung.

Weil sich damals über der linken Spitze eine Dämpfung mit Bronchialatmen und Rasselgeräuschen fand und auch die rechte Spitze nicht rein erschien, wurde die Diagnose auf allgemeine Tuberkulose mit dem speziellen Befund einer linksseitigen Hodentuberkulose gestellt.

Es wurde dann am 10. Dezember 1906 der linke Hoden von Herrn Dr. Max Simon reseziert. Das Präparat wurde dem Dr. Senkkenbergischen pathologischen Institut übersandt und hier als Teratom diagnostiziert.

Nach Heilung der Wunde begann der Pat. wieder zu arbeiten. Doch bildete sich schon nach 6 Wochen in der linken Supraklavikulargrube ein Lymphom, das rapid zu wachsen anfing. Axillar- und Halsdrüsen schwollen an. Letztere bis zu Kindskopfgrösse, so dass der Kopf nur schief und abduziert gehalten werden konnte. In Leber- und Milzgegend traten grosse Rezidivknoten ein. Ständiges Erbrechen und Stuhlverstopfung führten schliesslich unter allgemeinem Verfall am 25. Juni 1907, etwa ein Jahr, nachdem Pat. zuerst die Hodenschwellung bemerkt hatte, den Tod herbei.

Bei der auf Veranlassung von Herrn Dr. Portmann vorgenommenen Sektion ergab sich folgender Befund:

Leiche W., ca. 35 Jahre. Sektion 25. 6. 07. Prof. Albrecht.

Anatomische Diagnose.

Gangränöser Herd des rechten Unterlappens mit anschliessender beginnender Pleuritis nach Verstopfung multipler Unterlappenhauptarterien und mehrerer kleinerer Äste durch Pseudomyxomzotten. Multiple Ansiedelung von Pseudomyxomzotten in Lungenarterienästen, an der Valvula tricuspidalis, in der Vena cava superior und im Angulus venosus, ausgehend von grossen, in der linken

Nieren- und linken Supraklavikulargegend, Nacken- und Axillargegend gelegenen Metastasen eines exstirpierten, geringgradig lokal rezidivierten linksseitigen Hodenteratoms. (Verschleppung durch die Vena spermatica sinistra.) Multiple Metastasen in beiden Lungen, walnussgrosse Metastase im Spigelschen Lappen, zwei kleine Metastasen im rechten Leberlappen. Hyperplastischer Tumor der Milz. Ödem der Lungen. Beginnende braune Atrophie des Herzens. Ödem des linken Armes infolge Kompression der Vena axillaris durch Tumormassen. Kompression eines mit dem Tumor der Nierengegend breit verwachsenen Stückes des oberen Dünndarmes mit sekundärer hochgradiger Dilatation des Duodenum, geringerer des Magens. Allgemeine Abmagerung.

Anatomischer Befund.

Ziemlich stark abgemagerte, mittelgrosse, männliche Leiche. In der linken Halsgegend ein etwa dreifaustgrosser ziemlich weicher Knoten, überzogen von nicht verfärbter, verschieblicher Haut, welcher sich bis zur Fossa supraclavicularis sinistra und bis in die Achselhöhle hinein fortsetzt.

Links von der Peniswurzel subkutan ein etwa pflaumengrosser, ziemlich weicher, auf dem Durchschnitt leicht hämorrhagischer Knoten von im übrigen markiger Beschaffenheit. Nach unten und vorne enthält er oberflächlich bräunlich gefärbte Partieen. In der Haut findet sich eine von seinem unteren Ende über die linke Skrotalhälfte verlaufende glatte Narbe.

Abdomen nicht aufgetrieben. Bei seiner Eröffnung zeigt sich eine die linke Niere verdeckende, über zweifaustgrosse, in mehreren Höckern vorspringende, weiche Geschwulstmasse, nach links und vor der Wirbelsäule, welche die Aorta von vorneher umschliesst. Nach rechts von der Aorta ragt aus dem Tumor eine hühnereigrosse Partie vor. Über der oralen Vorderfläche dieser Geschwulstmasse liegt eine hufeisenförmig gebogene Schlinge des obersten Jejunum fest mit dem Tumor verwachsen. Die zuführende Schlinge des Jejunum ebenso wie das Duodenum sind hochgradig erweitert. Der Magen ist leicht gebläht.

Lungen ziemlich ausgedehnt. In der linken Pleurahöhle etwas Blut, in der rechten eine geringe Menge schmutzig eitriger Flüssigkeit. Im Herzbeutel etwas klare Flüssigkeit.

Das Herz schlaff, ungefähr von der Grösse der Faust der Leiche, mit spärlichem Fette. Bei Eröffnung zeigen sich im Endteil der Vena cava superior frei flottierende, bis stecknadeldicke, zottige Fäden mit kleinen Sekundärzöttchen durchsetzt. Sie hängen mit einer die ganze Zirkumferenz der Tricuspidalis einnehmenden Ansammlung traubenartiger, stecknadelkopf- bis linsengrosser, durchscheinender und glänzender Zöttchen zusammen, welche eine klare Flüssigkeit enthalten. Auch im Lumen des Ventrikels hängt, nach dem Ostium pulmonale verlaufend, ein fadenförmiger Ausläufer mit einigen Sekundärzöttchen durchsetzt, von dieser Auflagerung der Tricuspidalis nach oben (Fig. 1). Die Auflagerung ist nur an der vorderen Klappe etwas stärker fixiert, im übrigen liegt sie nur lose auf. Bei Eröffnung der oberen Hohlvene und der Vena anonyma zeigen sich an mehreren Stellen ins Lumen hineinragend die gleichen fadenförmigen Bildungen, die meist 1—2 linsengrosse und mehrere kleinere Zotten enthalten. Sie sind mehrfach an den Klappen in ganz kleinem Umfang festgewachsen. In der Vena subclavia sinistra neben reichlichem Gerinnsel gleichfalls derartige Zöttchen. Der linke Ventrikel mit blassbrauner Muskulatur, im übrigen ohne pathologischen Befund. Klappen, Aorta, Kranzarterien gehörig.

Beide Lungen sehr saftreich, Unterlappen blutreich, durchsetzt mit einer grösseren Zahl linsen- bis walnussgrosser, auf dem Durchschnitt teils leicht

hämorrhagischer, teils mehr weisslicher Knoten. Im oberen Drittel des rechten Unterlappens eine über hühnereigrosse, mit jauchiger Zerfallsmasse ausgefüllte, von schmierig-grauem Rande umschlossene, bis dicht unter die verdünnte Pleura reichende Zerfallshöhle, deren abführende Venen im Bereiche der Höhle thrombosiert, deren Arterien von einem aus dem Hauptast hineinragenden Konvolut der bläschenförmigen, hier an Cysticercus racemosus erinnernden Bildungen fast vollkommen ausgefüllt werden. In mehrere Lungenarterienäste grossen und mittleren Kalibers ragen aus Seitenästen kleinere derartige Zotten frei flottierend ins Lumen hinein (Fig. 2). Grosse Bronchien mit etwas schmierigem Inhalt und reichlichem Schaum. Grosse Hilusgefässe ohne pathologischen Befund. In den Hilusdrüsen keine Knoten.

Milz um $^1/_3$ vergrössert, mit etwas weicher, vorquellender Pulpa.

Leber blassbraun. Im Lobus Spigeli ein ungefähr kartoffelgrosser, auf der Schnittfläche gekammerter, weicher Knoten, der den Lappen zum grossen Teil ausfüllt. Im rechten Lappen linsen- bezw. kirschgrosse, weiche, wenig scharf abgegrenzte Knoten.

Beide Nieren ohne Geschwulsteinlagerungen, die übrigen Organe ohne pathologischen Befund.

Auf dem Durchschnitt zeigen die erwähnten Tumoren aus der Hals- und Nierengegend grosskammerige, dünnwandige Zysten mit serösem Inhalt. Dazwischen finden sich hier und da kompaktere, teils mehr weissliche, teils mehr hämorrhagische Massen.

In der linken Vena subclavia und axillaris flüssiges Blut. Der ganze linke Arm ist mässig ödematös geschwollen, offenbar infolge Kompression der Vene durch die in Achsel- und Schlüsselbeingrube gelegenen Tumormassen.

Die Sektion des Gehirns war nicht gestattet worden.

Wie oben in der Krankengeschichte erwähnt, wurde dem Patienten der vergrösserte linke Hoden ein halbes Jahr vor dem Tode exstirpiert.

Er war in einen über faustgrossen, annähernd eiförmigen Tumor umgewandelt, der an seiner Oberfläche einige flache, leichte Vorwölbungen und eine Anzahl fibröser Stränge zeigte. Auf dem Durchschnitt war er aus zahlreichen erbsen- bis kirschgrossen Zysten zusammengesetzt, die einen gelblich-serösen, klaren Inhalt entleerten. Neben den Hohlräumen fanden sich auch kompaktere Partieen von grauweisser Farbe in dem Tumor, einige Stellen zeigten ein mehr hämorrhagisches Aussehen.

Mikroskopisch gelangte der Primärtumor in mehreren, mannigfache Bilder bietenden Stücken zur Untersuchung.

Ein Teil des Tumors ist aus zahlreichen, teils rundlichen, teils vielgestaltigen Hohlräumen zusammengesetzt. Einige sind mit mehrschichtigem Plattenepithel ausgekleidet. Indem es stellenweise zu unterst eine Basalzellenschicht, in den oberen Schichten Keratohyalingranula und darüber noch eine Hornschicht enthält, trägt es ganz den Charakter ausgebildeter Epidermis. Auch finden sich in einigen Hohlräumen konzentrisch geschichtete Hornperlen.

In anderen Zysten sehen wir 2—4 Reihen kubischen Epithels von embryonalem Charakter als Auskleidung. Wieder andere zeigen grosse lange Becherzellen mit gut ausgebildetem Bürstensaum.

Neben diesen Epithelzysten finden wir auch kleinere und grössere Hohlräume, die ein einschichtiges Endothel auskleidet. Diese Auskleidung zusammen

mit dem Inhalt der Hohlräume, der aus feinfaserigem, spärlichem Gerinnsel besteht, lässt uns in ihnen Lymphgefässzysten sehen.

Neben diesen zystischen zeigt der Tumor auch kompakte Partieen. Hier findet man grosse Zellen mit hellen, vielfach in Zerfall begriffenen Kernen und zahlreichen Lücken in ihrem Protoplasma. Diese Zellen bilden bald geschlossene Nester und Züge, bald lassen sie Lücken zwischen sich, die dann mit untergegangenem Zellmaterial angefüllt sind. Diese Bezirke halten in ihrem Aussehen etwa die Mitte zwischen Nebennierentumoren und Adenokarzinom; man könnte wohl auch an ein parenchymatöses Organ wie Leber oder Nebenniere erinnert werden.

Wieder andere Abschnitte des Tumors charakterisieren sich durch das Vorkommen drüsenartiger Bildungen. Man sieht kleine, an Schilddrüse erinnernde, rundliche Räume mit ein- bis zweischichtigem Zylinderepithel ausgekleidet. Sie anastomosieren miteinander, stellenweise führen sie kolloidartigen Inhalt. Neben den rundlichen Räumen verlaufen auch längere Gänge mit etwas höherem Epithel, schmäler und breiter; auch sie sind vielfach mit Kolloid gefüllt. Dazwischen sieht man auch hie und da kompakte Massen heller, kubischer Zellen, die in Einzelheiten an die eben beschriebenen adenokarzinomartigen Teile erinnern.

Ein anderer Abschnitt enthält kleine, mannigfach gestaltete Spalt- und Hohlräume, ausgekleidet von ein- bis zweischichtigem, kubischem, teilweise auch plattem Epithel, das auf einer Membrana propria aufsitzt. An einigen Stellen berührt sich das auskleidende Epithel, an anderen tritt es wieder auseinander, an wieder anderen hebt es sich bandartig ins Innere ab. Diese Hohlräume sind von einer dicken Scheide embryonalen, äusserst zellreichen Bindegewebes eingehüllt, das allmählich in ausgereifteres, immer noch sehr zellreiches Bindegewebe übergeht. Vielfach ist dies Bindegewebe in Zügen angeordnet, die der Epithelauskleidung der Hohlräume parallel verlaufen. Dieser Abschnitt des Tumors erinnert in seinem Bau am meisten an ein intrakanalikuläres Fibromyxom der Mamma (Fig. 3).

Sahen wir in der eben beschriebenen Tumorpartie Bindegewebe von embryonalem Typus, so zeigen uns andere Teile der Geschwulst auch ausgereifteres, kernärmeres Bindegewebe mit derben, hyalinen Zügen und Balken. Hie und da sind kleine Inseln embryonalen Schleimgewebes in ausgereifteres Bindegewebe eingestreut. Wir finden ferner Knorpelgewebe von hyalinem und embryonalem Typus, das stellenweise entsprechend Verkalkungen tief blau gefärbt ist. Auch sind reichlich Züge glatter Muskulatur vorhanden, kleinere und grössere Blutgefässe, Blutungen, frischere und ältere, hie und da sieht man auch Leukozyten-Anhäufungen.

Von den Metastasen in der Leber besteht ein kleines, etwa bohnen. grosses Knötchen aus spät-embryonalem, hochgradig ödematösem Schleimgewebe. Darinnen zeigen sich sehr reichlich Hohlräume, die von einer einschichtigen Lage ganz flachen Epithels überzogen werden. Sie sind mit einem feinfaserigen Netz von geronnener Lymphe und Ödemflüssigkeit angefüllt, und der Tumor gewinnt durch sie zum Teil eine blasige, schwammige Struktur. Hohlraum schliesst sich an Hohlraum an, oder wir finden als trennende Zwischenschicht breitere und schmälere Züge des embryonalen Schleimgewebes. Im Knötchen befindet sich ein unregelmässig gestaltetes Lumen, in welches einige der epithelüberkleideten Hohlräume hineinragen. Während sie sich innerhalb der Tumormasse meist kreisförmig abgrenzen, zeigen sie nach dem Lumen Ausbuchtungen und zottige, papillenartige Vorwüchse der unregelmässigsten Gestalt.

Eine etwas grössere Metastase der Leber bietet das gleiche Bild. In ödematös-embryonalem Schleimgewebe hier wie dort die epithelüberkleideten Hohlräume und die zottigen Vorwüchse in ein Lumen, das auch dieses Knötchen besitzt. Neben dem platten Epithel treten hier, mehr als in der beschriebenen kleineren Metastase auch Züge kubischen Epithels auf. Sie finden sich mehr in den kompakteren nicht schwammigen, zottigen, sondern zellreicheren Teilen des embryonalen Schleimgewebes und sind durch Vorsprünge und Einbuchtungen von verschiedenster Gestalt. In den Rand-, spärlicher den zentralen Partieen sind kleine von Zylinderepithel ausgekleidete Hohlräume zu sehen. Ihr Epithel ist breit von der Membrana propria abgehoben. An der Grenze gegen das umgebende Lebergewebe findet sich kein Zellbelag. Der Tumor hat durch seinen Expansionsdruck die Leberzellen in seiner Umgebung zu flachen Zügen zusammengedrückt, die dem Geschwulstrand parallel verlaufen. An mehreren Stellen reichen schmale Septen stehengebliebenen Lebergewebes in den Tumor hinein. Diese Leberzellen sind in ihrer Ernährung noch nicht sehr gestört. Auch Gallengänge oder Reste von solchen sind vereinzelt in den Randpartien oder den Septen stehengebliebenen Lebergewebes zu sehen.

Der grosse Tumorknoten im Lobus Spigelii unterscheidet sich nicht wesentlich von den besprochenen kleineren. Auch hier, bei schleimiger Grundsubstanz, ein zottig-papillomatöses oder blasig-schwammartiges Gepräge, das etwa an ein zystisches Lymphangiom erinnert. In den Gerinnseln reichlich Leukozyten und Körnchenzellen. Flaches, kubisches und zylindrisches Epithel als Über- und Auskleidung der mannigfachsten Hohl- und Spalträume.

Die Bilder, die sich uns in den Lungenmetastasen bieten, entsprechen ganz den Teilen des Primärtumors, die wir als einem intrakanalikulären Fibromyxom ähnlich kennen lernten: vielgestaltige von kubischem Epithel ausgekleidete Hohlräume in zellreichem, embryonalem Bindegewebe.

Die in der linken Halsseite gelegene Metastase zeigt zu äusserst eine dünne Kapsel derben, kernarmen, reich durchbluteten Bindegewebes. Von hier nach innen gehend gelangen wir in allmählichem Übergang in ein ziemlich zellreiches embryonales Schleimgewebe und von da nach innen in ein Zystenlumen. Viele Vorsprünge und Leisten, die sich von der Wand nach innen erstrecken, teilen die Zyste in weitere kleinere Hohlräume ab. Ihre Auskleidung besteht aus einschichtigem Zylinderepithel, das vielfach in kubisches, vielfach auch in einschichtiges Plattenepithel kontinuierlich übergeht. Stellenweise liegen die Kerne der Zylinderzellen basal und das Protoplasma hat bei Hämatoxylin- van Gieson-Färbung einen bräunlichen Ton.

Neben diesen zystischen Partieen zeigt die Metastase am Halse aber auch Teile von kompaktem Bau. Die Bilder, die uns hier entgegentreten, sind uns aus dem Primärtumor und den anderen Metastasen schon bekannt. Wir finden die schwammig-zystische Struktur der Lebermetastasen, dazwischen die adenokarzinomartigen Nester des Primärtumors. Nicht weit daneben Teile, die wir, als einem intrakanalikulären Fibromyxom der Mamma vergleichbar, in Primärtumor und Lungenmetastasen antrafen, wir begegnen drüsenartigen Formationen, Schleimgewebsinseln, zahlreichen Gefässen und Blutungen, kurz die Metastase zeigt auf engem Raum zusammengedrängt, was wir nacheinander in den verschiedensten Teilen des Primärtumors und der anderen Metastasen kennen lernten.

Die retroperitoneal in der linken Nierengegend gelegenen Tumormassen entsprechen fast ganz in ihrem Bau der Metastase am Halse. Wieder

verläuft aussen eine bindegewebige Kapsel, es folgt nach innen embryonales Schleimgewebe und eine Zyste mit vielfachen Einstülpungen. Das Epithel, zylindrisch, kubisch oder Plattenepithel, oft bandartig ins Innere abgehoben. Mehr nach dem Zentrum dieser Tumormasse stellt sich dann Nekrose ein und lässt die frühere Struktur nur mehr erraten.

Die mit kleinen Zotten und Träubchen besetzten Fäden, welche sich im Herzen fanden, stellen sich mikroskopisch als bald kompakte, bald mit rundlichen oder länglichen, schlauchförmigen Hohlräumen versehene Zapfen dar. Die Hohlräume sind von einem zylindrischen, grosskubischen, kleinkubischen oder platten Epithel ausgekleidet. Einzelne Zellen enthalten eine Vakuole, welcher der Kern kappenförmig aufsitzt. Er liegt bald dem Zystenlumen zu, bald an der Basis. In letzterem Fall entspricht das Bild vollkommen dem einer Becherzelle. Im ganzen sind die Kerne gross, rundlich oder oval und von mittlerem Chromatingehalt. Das Protoplasma zeigt in der Regel eine braungrüne Verfärbung, besonders am Rande nach dem Zystenlumen zu. Streckenweise trägt das Epithel einen Kutikularsaum, der sich hier und dort in Bürstenbesatz auflösen lässt.

Im Innern der Zystchen liegen zuweilen feingeronnene Massen, oft abgehobene Epithelstreifen oder einzelne abgeschuppte Epithelien.

Die kompakten Zapfen und der auf das Epithel folgende Abschnitt der Wand der Hohlräume besteht aus etwa 5 bis 15 Lagen eines lockeren, mässig zellreichen, bei van Giesonfärbung überwiegend in rötlichem Ton sich färbenden Bindegewebes, dessen Struktur am meisten der des Nabelstrangs in der späteren Embryonalzeit entspricht. Die Fasern dieses Bindegewebes sind meist parallel zum Lumen der Zystchen gerichtet; dazwischen trifft man aber auch feinfibrilläre, unregelmässig sich durchkreuzende Querzüge. Die Kerne des Bindegewebes liegen den Fasern vielfach an, vereinzelt finden sich im Bindegewebe Plasmazellen.

Nach dem Ventrikellumen zu überkleidet die Zapfen ein einschichtiges, flaches Endothel. An manchen Stellen fehlt es jedoch und es liegen den Zapfen dann Thromben und Blutgerinnsel auf. (Fig. 4.)

Die flottierenden, zottigen Bildungen, die sich in der oberen Hohlvene fanden, bieten ein ähnliches Bild wie die entsprechenden Tumormassen im Herzen: schleimiges, ödematöses Bindegewebe in Form von Zapfen, welche im Schnitt in allen Richtungen getroffen sind. In den älteren Teilen finden sich hier Stellen, an denen das Bindegewebe engmaschiger und fibrös erscheint und eine deutliche Torsionsstruktur aufweist.

In diesem Bindegewebe liegen epithelausgekleidete Schläuche, vielfach auch in den Wänden oder an den Kuppen der Zapfen kompakte

Epithelnester. Auf Serienschnitten lässt sich verfolgen, wie das Epithel solcher Nester auseinandertritt und so ein kleines Zystenlumen entsteht, das mit einem grösseren wieder kommuniziert. Man kann sich so die ganze intravaskuläre Geschwulstmasse als einen Schlauch mit mannigfachen seitlichen Ausstülpungen denken, oder ihre Form etwa — wie dies Schlagenhaufer tat — mit einem Handschuh vergleichen.

Auch diese Zapfen sind von einem einschichtigen, endothelartigen Belag überkleidet. Ob wir in ihm wirkliches Endothel, ausgehend vom Endothel der Vene, zu sehen haben oder nur eine Differenzierung der äussersten bindegewebigen Lagen zu endothelartigen Zellen (die Charakteristika des Endothels, schmale, lange, etwas über den Rand vorragende Kerne in unregelmässigem Abstand und ohne deutliche Zellgrenzen sind jedenfalls vorhanden) möge dahin gestellt bleiben. Es zeigten sich stellenweise Bilder, die für einen Übergang des Venenendothels in die Endothelüberkleidung der intravaskulären Zapfen zu sprechen schienen. So bot ein Schnitt, der gerade die Ansatzstelle der Tumormassen an der Wand der Vena cava superior traf, einen weit organisierten Thrombus dar, in dessen Bereich Zottenüberzug und Venenendothel ineinander übergingen. Auch in einem der am Halse gelegenen Metastase entstammenden Präparat zeigte sich aus dem übrigen Tumor in eine Vene hineinwuchernde Geschwulstmasse, über die sich das Venenendothel eine Strecke weit fortsetzte.

Es wird sich, da solche Bilder nicht zahlreich genug sind, nicht sicher, aber doch mit hoher Wahrscheinlichkeit behaupten lassen können, dass der Endothelüberzug der intravaskulären Geschwulstmassen vom Venenendothel herrührt. Die Seltenheit der den Übergang beweisenden Bilder selbst in Serienschnitten erklärt sich damit, dass die Metastasen an der Gefässwand nur mit schmaler Basis angewachsen sind.

Ein Querschnitt durch ein in einer Lungenarterie, von der Dicke etwa der Arteria radialis, gelegenes Bläschen zeigt uns das Bindegewebe zellreicher, von embryonalem Charakter, und es entstehen Bilder wie in jenen Teilen des Primärtumors, die wir einem intrakanalikulären Fibromyxom verglichen. Das Epithel der Hohlräume, im allgemeinen kubisch und einschichtig, besteht hier stellenweise aus einer mehrschichtigen Lage grosser, heller, scharf begrenzter Epithelien. Solche mehrschichtigen Epithellagen finden sich meist am Rand und an den Kuppen der intravaskulären Metastasen. Sie entsprechen wohl den Stellen, an denen die Weiterwucherung erfolgte.

Aus der mikroskopischen Beschreibung der in Herz und Venen gefundenen Metastasen dieses Falles erhellt also, dass trotz der makro-

skopisch vorhandenen Ähnlichkeit mit Blasenmole doch mikroskopisch nichts vorhanden ist, was diese Diagnose stützte. Es fehlt der charakteristische Überzug von Langhansscher Schicht und Syncytium und vor allem finden sich bei Blasenmole nicht die im vorliegenden Falle innerhalb des schleimigen Bindegewebes gelegenen Epithelzysten.

Ich möchte die eigenartige Gestalt der intravaskulären Gebilde in Übereinstimmung mit Risel und Waldeyer mit den mechanischen Verhältnissen ihrer Lage, in Kombination mit freiem apikalem Wachstum erklären. Was die Herkunft des Epithels betrifft, so wäre auf Grund des Kutikularsaums mit seinem Bürstenbesatz und der Vakuolen an fötales Ekto- oder Entoderm zu denken. Ich möchte mich bei dem Fehlen jeder syncytialen Bildung für das letztere entscheiden.

Fötales Ento- und Mesoderm sitzt also in Form von Bläschen und Fäden mit schmaler Basis der Venenwand auf und wird von Endothel — höchstwahrscheinlich dem der Vene — überzogen. Ohne Gefässe — deren andere anspruchsvollere Tumoren bedürfen und daher breitbasiger aufsitzen — werden die Gebilde im Blutstrom flottierend durch Diosmose ernährt. Trotz der Vergleichspunkte der Metastasen mit Blasenmole in Lage, Ernährungsbedingungen und makroskopischer Gestalt wird man sich neben den erwähnten Gründen um so eher für fötales Entoderm entscheiden dürfen, als in dessen Neigung, in Schlauchform zu wachsen, eine weitere Erklärungsmöglichkeit der razemosen Form und der vorhandenen Zysten und Schläuche gegeben wäre. Schliesslich möchte ich noch, was die Beschreibung der intravaskulären Geschwulstteile in den oben aus der Literatur erwähnten Fällen betrifft, darauf hinweisen, dass sie in den wesentlichen Punkten mit der meinen übereinstimmt.

So bestanden die intravaskulären Gebilde des Falles Waldeyer aus feinfibrillärer, schleimig-klarer Grundsubstanz. Darinnen lagen Anhäufungen grosser rundlicher Zellen. Das Venenendothel setzte sich kontinuierlich über die kolbigen Gebilde fort.

Im Falle Breus zeigten sich zylinderzellausgekleidete Drüsenschläuche und Zystchen in zartem Schleimgewebe.

Kanthack und Pigg bemerken in den an der Tricuspidalis sitzenden Geschwulstmassen zahlreiche zystische Hohlräume mit wechselnder epithelialer Auskleidung.

Mac-Callum sieht in seinem Falle vielfach epitheliale Stränge und Schläuche in lockerem gequollenem Stroma liegen.

Silberstein gar beschreibt die intravaskulären Gebilde als Adenokystoma myxomatodes, und sieht weite Drüsenschläuche, ausgekleidet

mit einer bis 8fachen Lage teils zylindrischer, teils kubischer Zellen in myxomatösem Grundgewebe. Nur in dem Pickschen Falle liessen sich solche zystische Gebilde nicht nachweisen.

Was nun den ganzen Fall betrifft, so sehe ich in ihm, ohne dass ich zur Begründung die Zusammensetzung des Primärtumors wohl noch einmal zu wiederholen brauche, ein malignes Teratom mit fibroepithelialen (teratoiden) Metastasen und komme zu folgenden Schlusssätzen:

I. Bei Teratomen sind makroskopisch blasenmolenartige, intravaskulär gelegene Metastasen mehrfach beobachtet worden.

II. Mikroskopisch bietet sich jedoch keine Übereinstimmung dieser Gebilde mit Blasenmole; vielmehr bestehen sie aus Epithelschläuchen und Zysten in myxomatösem Grundgewebe.

III. Das Epithel entstammt dem fötalen Entoderm, das Grundgewebe dem fötalen Mesoderm.

Zum Schluss sei es mir gestattet, meines leider so früh verstorbenen hochverehrten Lehrers, des Herrn Professor Albrecht dankbar zu gedenken, der mir gütigst das Material zur Arbeit überliess und mich bei ihr unterstützte, sowie Herrn Professor Ernst für die liebenswürdige Übernahme des Referats meinen ergebenen Dank abzustatten.

Literatur.

1. Breus, C., Über einen innerhalb des Venensystems bis in das Herz gewucherten Hodentumor. Wiener med. Wochenschr. 1878. Nr. 28.
2. Kanthack, A. A. and T. S. Pigg, A case of carcinoma of the testis in a young man with metastatic deposits lying free in the heart and the inferior vena cava. Transact. of the Pathol. Soc. of London. 1896/97. Vol. 48. p. 139 and Journ. of Pathol. and Bacteriol. 1898. Vol. 5. p. 78.
3. Mac Callum, W. G., On the intravascular growth of certain endotheliomata. The John Hopk. Hozp. Reports 1900. Vol. 10. p. 497.
4. Pick, L., Zur Kenntnis der Teratome; blasenmolenartige Wucherung in einer Dermoidzyste des Eierstocks. Berl. klin. Wochenschr. 1902. Nr. 51. S. 11.
5. Risel, W., Über das maligne Chorionepitheliom und die analogen Wucherungen in Hodeuteratomen. Arbeiten aus dem patholog. Institut Leipzig 1903. Heft 1. S. 112 ff.
6. Derselbe, Chorionepitheliome, chorionepitheliomartige Wucherungen in Teratomen und chorionepitheliomähnliche Geschwülste. Lubarsch-Ostertags Ergebnisse etc. XII. Jahrg. II. Abt. 1907. Nr. 3.

7. Schlagenhaufer, Fr., Über das Vorkommen chorionepitheliom- und traubenmolenartiger Wucherungen in Teratomen. Wiener klin. Wochenschr. 1902. Nr. 22. u. 23. S. 571 u. 604.
8. Derselbe, Über das Vorkommen chorionepitheliom- und traubenmolenartiger Wucherungen in Teratomen. Vortrag. Verhandl. d. deutsch. pathol. Ges. 5. Tagung zu Karlsbad 1902. S. 209.
9. Silberstein, D., Ein Fall von Metastasenbildung in einem Thrombus der Vena cava inferior bei primärem Adenocarcinoma myxomatodes des Hodens. Virchows Arch. Bd. 157. S. 183.
10. Waldeyer, Myxoma intravasculare arborescens funiculi spermatici, zugleich ein Beitrag zur Kenntnis des Cylindroms. Virchows Arch. 1868. Bd. 44. S. 83.

Lebenslauf.

Am 30. Juli 1883 wurde ich als Sohn des Geheimen Justizrats, Rechtsanwalts und Notars Ernst Schmeel zu Darmstadt geboren.

Ich besuchte das Gymnasium meiner Vaterstadt und bestand daselbst im Herbst 1901 die Reifeprüfung. Ich studierte dann drei Semester in Heidelberg, zwei in Kiel, wo ich die ärztliche Vorprüfung bestand. Dann studierte ich ein Semester in Freiburg i. Br. und leistete gleichzeitig der ersten Hälfte meiner aktiven Dienstzeit daselbst Genüge. Dann studierte ich vier Semester in Heidelberg und bestand daselbst im Januar 1907 das ärztliche Staatsexamen.

Von dem praktischen Jahre verbrachte ich zwei Monate an der Universitäts-Augenklinik zu Heidelberg, sechs Monate am Dr. Senckenbergschen pathologisch-anatomischen Institut zu Frankfurt a. M. und vier Monate an der Inneren Abteilung des Städtischen Krankenhauses zu Frankfurt a. M. Zurzeit genüge ich der zweiten Hälfte meiner aktiven Dienstzeit als Einjährig-Freiwilliger Arzt beim 2. Grossh. Hess. Feld-Artillerie-Regiment Nr. 61 zu Darmstadt.

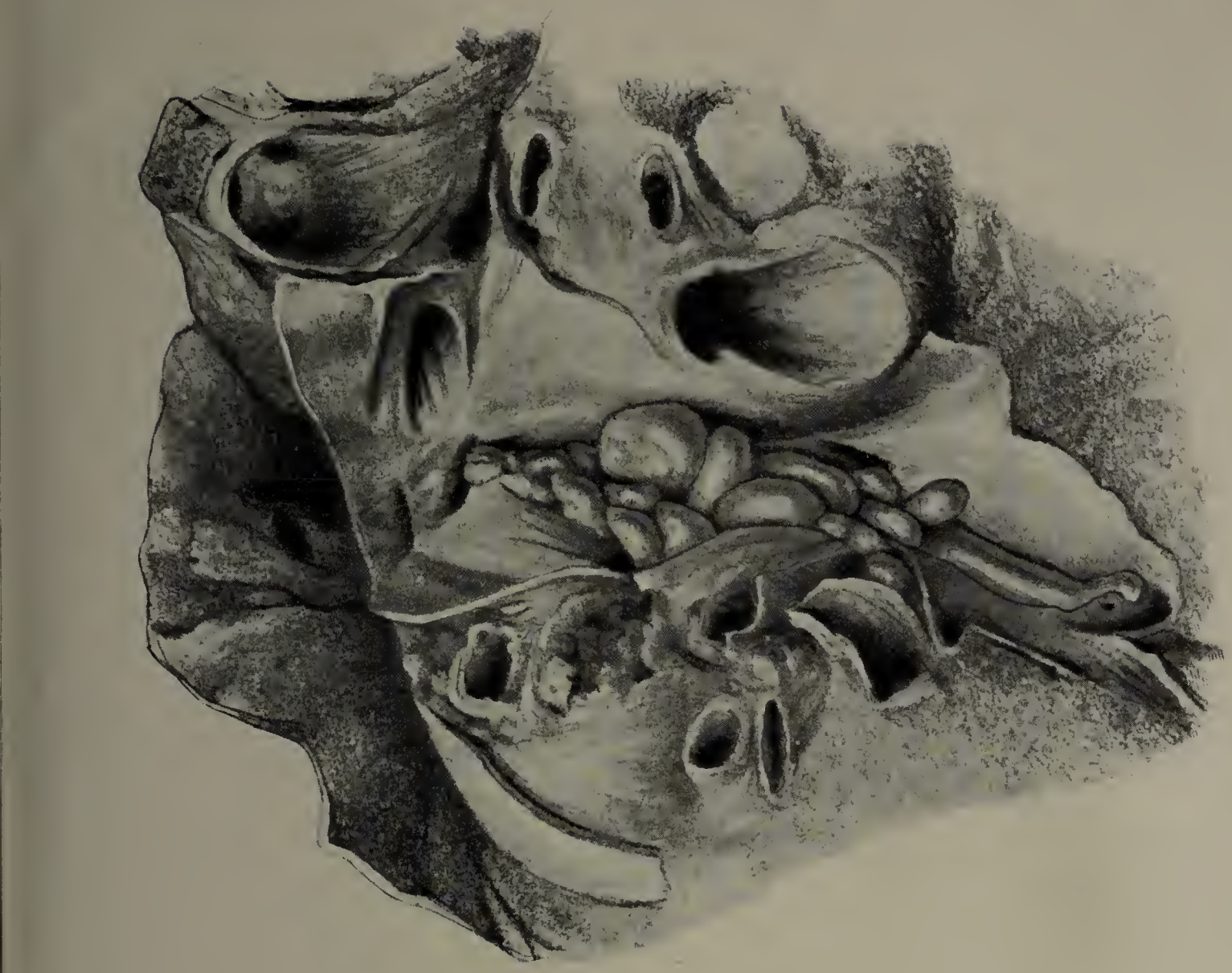

Figur 2.

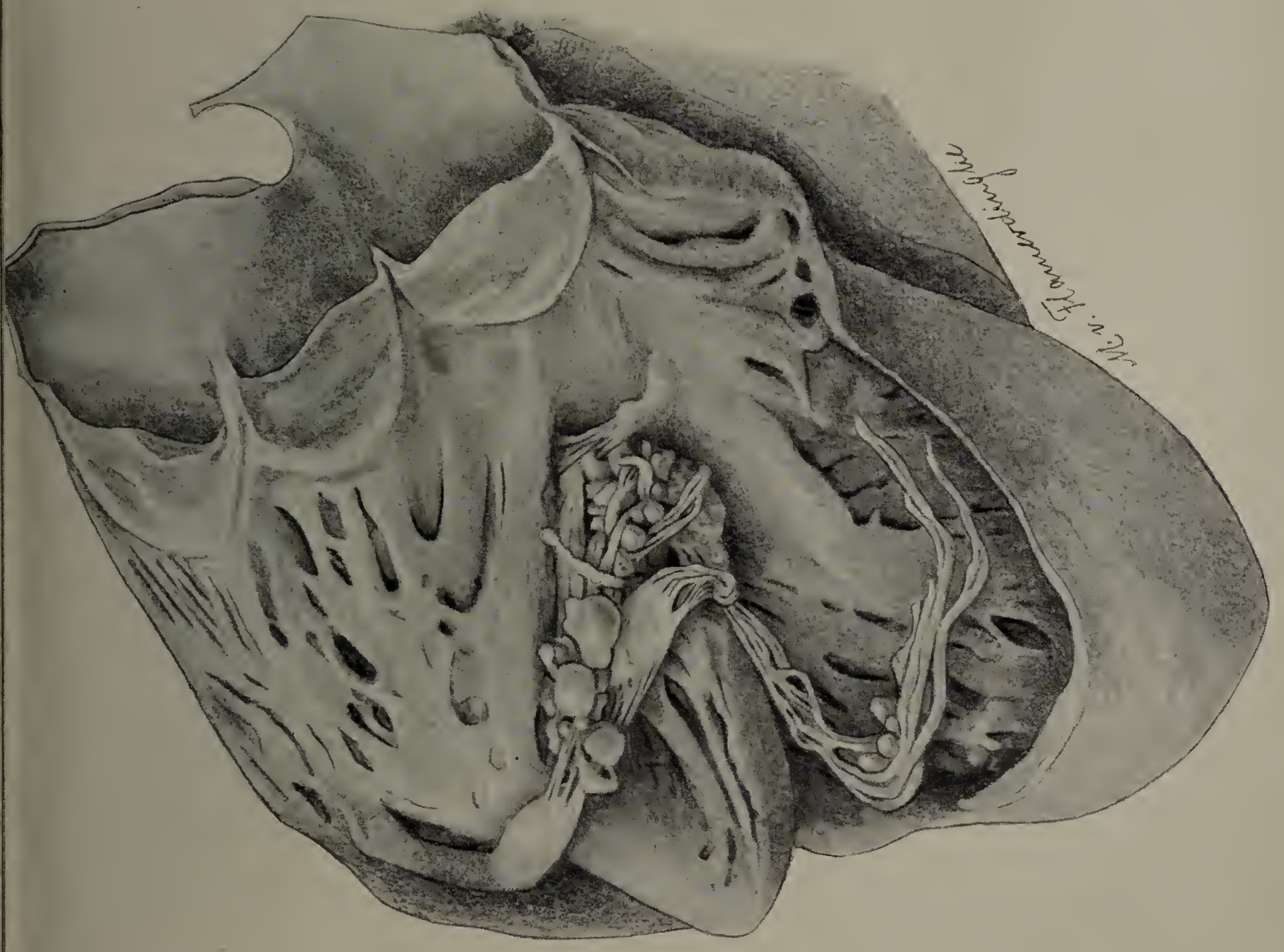

Figur 1.

Schmeel, Über ein Hodenteratom mit makroskopisch blasenmolenähnlichen intravaskulären Metastasen.

Verlag von J. F. Bergmann in Wiesbaden.

Figur 3.

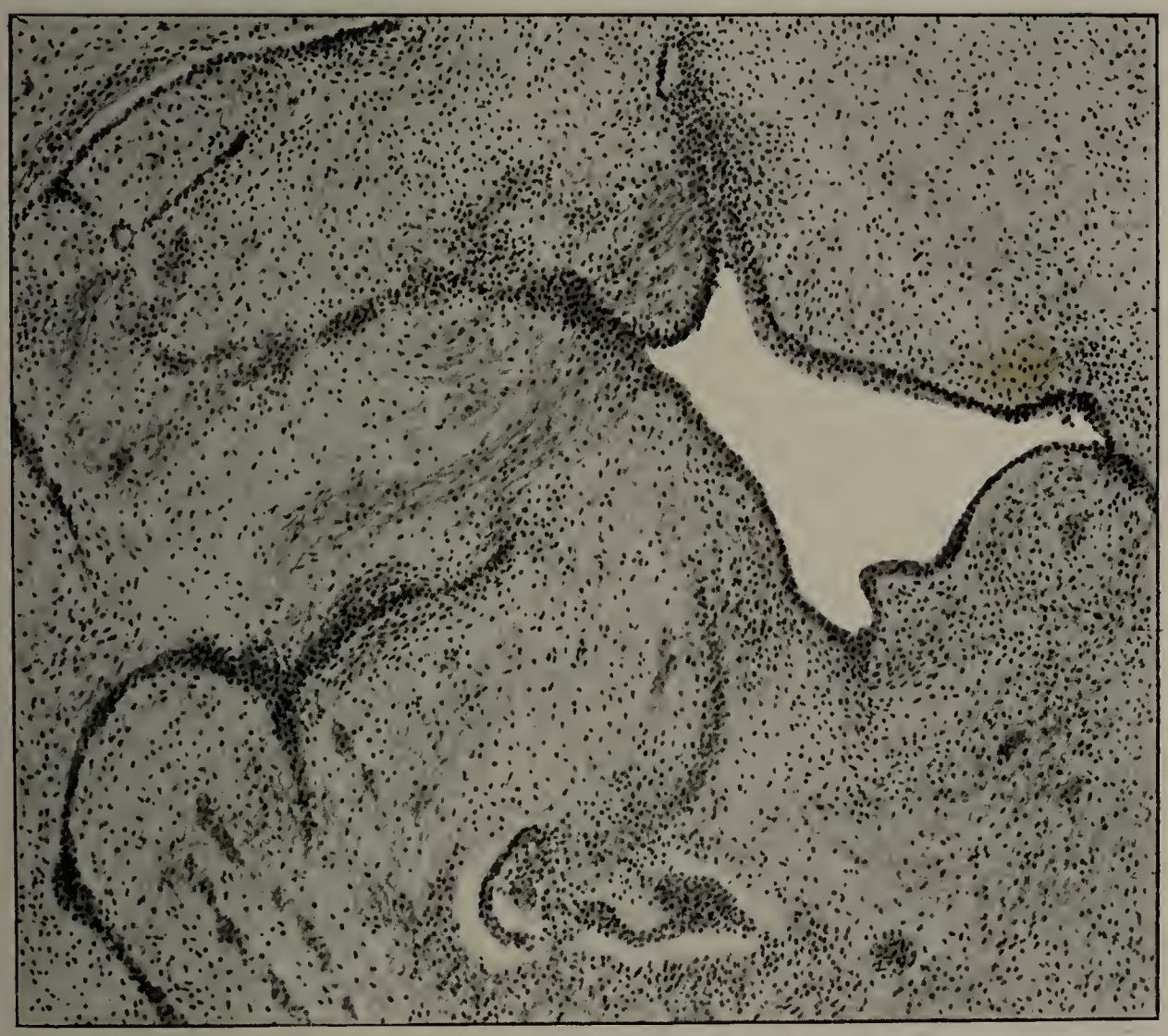

Figur 4.

Schmeel, Über ein Hodenteratom mit makrosk. blasenmolenähnl. intravask. Metastasen.

Verlag von J. F. Bergmann in Wiesbaden.